BRUSTDIAGNOSTIK

Univ.-Klinik für
Radiodiagnostik Innsbruck
Vorstand:
o. Univ.-Prof. Dr. W. Jaschke
Radiologie I

Anischstraße 35
A-6020 Innsbruck
Tel.: +43/512/504-22776
E-mail: mammographie-radiologie1@uibk.ac.at
http://radiologie.uibk.ac.at

MEDIZINISCHE UNIVERSITÄT
INNSBRUCK

Sehr geehrte Patientin!

Univ.-Prof. Dr. W. Jaschke

Die Untersuchung der Brust mit bildgebenden Verfahren spielt eine herausragende Rolle bei der Früherkennung des Brustkrebses. Mit Mammographie, Ultraschall und Magnetresonanztomographie stehen technisch ausgereifte Methoden für die Darstellung von gut- und bösartigen Erkrankungen der Brust zur Verfügung, die wesentlich genauer sind als die Tastuntersuchung. Die Untersuchungen werden an unserer Abteilung von speziell geschultem Personal durchgeführt, die Auswertung der Bilder erfolgt durch spezialisierte Ärzte/Innen mit einer langjährigen Erfahrung auf dem Gebiet der Brustdiagnostik.

International anerkannte Experten stimmen darin überein, dass mittels Mammographie die Sterblichkeit an Brustkrebs gesenkt werden kann. Diese Aussage ist für die Altersgruppe zwischen 50 u. 75 Jahre wissenschaftlich bewiesen. Für Frauen zwischen 40 u. 49 Jahren gibt es gewichtige Hinweise, dass die Mammographie von Nutzen ist, der Beweis ist jedoch derzeit noch ausstehend.

Die Meinung der o.g. Expertengruppe wird durch neuere Studien bestätigt. In den letzten zehn bis zwanzig Jahren ist in den Niederlanden und Teilen Schwedens die Rate der Brustkrebstoten spürbar gesunken. Zwei Forschergruppen zufolge ist das v.a. der Mammographie- Früherkennung zu verdanken (*Lancet,* Bd. 361, S. 1405 u. 1411; 2003). So wurde zwischen 1989 und 1997 nach und nach in allen Regionen der Niederlande ein Früherkennungsprogramm aufgebaut. Bei Frauen im Alter zwischen 55 und 64 Jahren ging die Sterblichkeit in dieser Zeit um ca. 20% zurück.

An unserer Abteilung stehen Ihnen alle Maßnahmen für eine genaue Brustdiagnostik zur Verfügung:
– digitale Mammographie (computerlesbares Sofortbild mit elektronischer Archivierung);
– hochauflösende Ultraschallgeräte;
– Magnetresonanztomographie der neusten Bauart mit der Möglichkeit der computerunterstützten Analyse der Kontrastmittelverteilung in der Brust;
– Gewebsprobeentnahmen mittels Nadel (ultraschallgezielt, stereotaktisch);
– Assistenz-Personal mit Spezialkenntnissen (Einstelltechnik etc.);
– speziell ausgebildete Ärzte;
– Befundung der Mammographiebilder durch zwei Ärzte;
– direkter Vergleich von radiologischen und pathoanatomischen Befunden (Qualitätssicherung, Festlegung des therapeutischen Vorgehens.

Die Diagnostik der Brust wurde in *einem* Arbeitsbereich zusammengefasst. Das dort tätige Personal wurde speziell geschult, um die Untersuchung für Sie möglichst angenehm zu gestalten und den bestmöglichen medizinischen Qualitätsstandard zu garantieren. Falls Sie Fragen haben, bitte wenden Sie sich vertrauensvoll an das dort tätige Personal. Wir sind bemüht, alle Fragen zu beantworten und ein stabiles Vertrauensverhältnis zu unseren Patientinnen aufzubauen. Denn: Brustkrebsvorsorge und Brustkrebsbehandlung erfordern eine enge Partnerschaft zwischen Patientin und medizinischem Personal!

Ich bedanke mich auch im Namen meiner Mitarbeiterinnen und Mitarbeiter für Ihr Vertrauen!

o. Univ.-Prof. Dr. W. Jaschke
Klinikvorstand

Was ist Brustkrebs?

Der Brustkrebs (Mammakarzinom) ist die häufigste Tumorerkrankung der Frau.

Was ist ein Tumor?

Das Wort Tumor bedeutet „Schwellung“ und ist nicht gleichbedeutend mit Bösartigkeit, denn es gibt auch gutartige Tumore. Bösartige Tumore zeichnen sich durch ein unkontrolliertes Wachstum aus. Die „entarteten“ Zellen vermehren sich schnell, wachsen in das umliegende Gewebe und zeströren es. Sie können in Blutbahnen und Lymphgefäße eindringen und so in andere Körperregionen verschleppt werden. Siedeln sie sich dort an und vermehren sich weiter, entstehen Tochtergeschwülste (Metastasen).

Ziel der Früherkennungsuntersuchung ist es, einen Tumor in einem möglichst frühen Stadium, d.h. als beginnendes oder noch sehr kleines Karzinom, zu entdecken. Je kleiner der Brustkrebs bei seiner Entdeckung ist, umso größer die Chance auf eine brusterhaltende Therapie und eine völlige Heilung.

Selbstuntersuchung der Brust

Die Selbstuntersuchung sollte von jeder Frau ab der Pubertät einmal im Monat durchgeführt werden. Der beste Zeitpunkt ist ca. der zehnte Tag nach Beginn der Periode. Sollten sie keine Periode mehr haben. ist ein fixer Tag im Monat empfehlenswert. Lassen Sie sich von ihrem betreuenden Arzt genau zeigen, wie eine Brustuntersuchung durchzuführen ist.

Erstrebenswert ist es jedoch, Veränderungen zu erkennen, noch bevor sie zu tasten sind, daher sollte ab dem 40. Lebensjahr jählich eine Mammographie durchgeführt werden. Für Frauen mit besonderem Risiko (familiäre Belastungen, Zustand nach Brustkrebs) werden spezielle Vorsorgeprogramme erstellt.

Warnsignale

Es gibt Veränderungen der Brust, die völlig harmlose Ursachen haben können oder aber ernsthafte Symptome einer Krebserkrankung darstellen – hier ist eine sofortige weitere Abklärung wichtig:

– tastbarer Knoten oder diffuse Verhärtung des Gewebes;
– orangenhautartige Verdickung oder Einziehung der Haut;
– neu aufgetretene Einziehung oder ekzemartige Veränderung der Brustwarze;
– blutiger, bräunlicher oder grünlicher Ausfluss aus der Brustwarze;
– Knoten in den Achselhöhlen.

Lokale Häufigkeitsverteilung von Brustkrebs

Familiäre (genetische) Veranlagung

In einigen Familien tritt der Brustkrebs gehäuft auf, jedoch nur 5% aller Krebserkrankungen sind durch Veränderungen im menschlichen Erbgut bedingt. Dies ist – gemessen an der Anzahl der Brustkrebsfälle – gering.

Ein erhöhtes Risiko besteht für Frauen mit mindestens zwei Angehörigen (Mutter, Großmutter, Schwester, Tochter, Tante) einer Verwandschaftslinie, die vor dem 50. Lebensjahr an Brustkrebs und/oder Eierstockkrebs erkrankt sind. In den letzten Janren sind mehrere dieser Gene (Brustkrebsgen 1 = BRCA 1, Brustkrebsgen 2 = BRCA 2) identifiziert worden. Hierdurch kann eine Analyse des genetischen Risikos ermöglicht werden.

Frauen, die die veränderte Form dieser Gene tragen, haben ein stark erhötes Risiko. Die Erkrankung tritt meist in sehr jungen Jahren auf (35 und darunter), es tritt aber nicht in jedem Fall eine Krebserkrankung ein.

Erhöhtes Risiko bei Hormonersatztheraphie (HET)

In den letzten Jahre wurden zahlreiche wissenschaftliche Untersuchungen veröffentlicht, welche über einen Zusammenhang zwischen einem erhöhten Brustkrebsrisiko unter HET berichten. Dies führte zu großer Verunsicherung der Patientinnen. Das erhöhte Risiko korreliert mit der Dauer der Einahme der HET. Bei einer Einnahme von mehr als 5 Jahren kommt es zu 6 zusätzlichen Brustkrebsfällen pro 1000 Frauen, bei einer Behandlungsdauer über 10 Jahre zu 19 zusätzlichen Brustkrebsfällen pro 1000 Frauen. Nach Beendigung der Ersatztherapie ist nach 5 Jahren wieder das gleiche Risiko wie ohne Therapie errreicht.

Grundsätzlich gilt es, die Vorteile einer Hormonersatztherapie den potenziellen Nachteilen gegenüberzustellen und individuell für jede Frau zu entscheiden. Übereinstimmend wird heute die HET nur jenen Frauen empfohlen, die unter schweren klimakterischen Beschwerden leiden.

Lassen sie sich von ihrem behandelnden Arzt über die Möglichkeit einer möglichst niedrig dosierten HET und ihre Alternativen beraten.

Erhöhtes Risiko bei Pilleneinnahme?
Jüngste Untersuchungen zeigen, dass die Einnahme von modernen (niedrig dosierten) Pillen über mehr als zehn Jahre zu keiner statistisch signifikanten Erhöhung des Risikos an Brustkrebs zu erkranken, führt.

Bildgebende Verfahren

Mammographie
Die Mammographie ist eine Rötgenuntersuchung der Brust. Die Aufnahmen erfolgen mit einem hiefür entwickelten Röntgenapparat mit einer geringen Dosis energiearmer Röntgenstrahlen. Die Aufzeichnung der durchtretenden Strahlung erfolgt entweder auf Film oder neuerdings digital mit einem strahlenempfindlichen Detektor. Es werden mindestens zwei Aufnahmen von jeder Brust angefertigt.

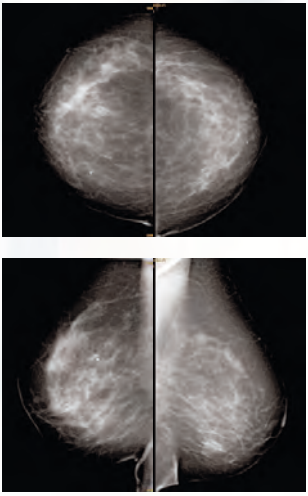

Standardaufnahmen
Mammographie

Eine speziell ausgebildete Röntgenassistentin plaziert die Brust zwischen der Detektorplatte und dem Kompressionspaddel. Das Einklemmen der Brust bei der Kompression wird von manchen Patientinnen als unangenehm, selten als schmerzhaft empfunden. Es ist jedoch unbedingt notwendig, um eine optimale Bildqualität zu erzielen und die Strahlendosis zu verringern.

Digitale Röntgeneinheit

Durch Durchführung der Untersuchung in der ersten Zyklushälfte kann eine gesteigerte Druckempfindlichkeit der Brust vermieden werden. Bei Frauen im Wechsel sollte immer im vor Beginn einer HET (Hormonersatztherapie) eine Mammographie durchgeführt werden.

An der Klinischen Abteilung für Radiodiagnostik I in Innsbruck wird seit Juni 2000 ein neu entwickeltes digitales Mammographiegerät verwendet. Dosiseinsparungen sind hierdurch möglich. Die Befundung erfolgt an einer speziellen Befundkonsole mit zwei hochauflösenden Monitoren. Die Aufnahmen und Befunde werden elektronisch gespeichert und sind für Vergleichszwecke jederzeit verfügbar.

Sämtliche Mammographien werden von einem Team aus speziell ausgebildeten Fachärzten mit langjähriger Erfahrung in allen Bereichen der Brustkrebsdiagnostik befundet. Nach der Mammographie erfolgt eine Befundbesprechung

Befundungskonsolen mit speziell hochauflösenden Monitoren

und wenn nötig eine ergänzende Ultraschalluntersuchung. Gelegentlich müssen ergänzende Mammographieaufnahmen in zusätzlichen Ebenen oder mit Vergrößerung durchgeführt werden. Abschließend werden mit Ihnen die genaue Diagnose und der nächste Kontrolltermin oder gegebenenfalls notwenige weitere diagnostische Maßnahmen besprochen.

Bei etwa 5–10% der Mammographien werden Veränderungen gefunden, die weiter abgeklärt werden müssen. In den meisten Fällen kann der Tumorverdacht durch Zusatzaufnahmen oder durch eine Ultraschalluntersuchung sofort ausgeräumt werden, ist dies nicht möglich, muss eine Gewebeprobe (Biopsie) entnommen werden. Um die psychische Belastung möglichst gering zu halten, wird die Biopsie meist sofort oder innerhalb von wenigen Tagen ambulant in örtlicher Betäubung durchgeführt (wenn möglich im Ultraschall). Auch von den durch Biopsie abgeklärten Veränderungen stellen sich schließlich 70–80% als gutartig heraus.

CHANCEN

Aufgrund der hohen Kontrast- und Detailauflösung können mit der Mammographie kleine, noch nicht tastbare Tumorknoten dargestellt werden. Tumorzellen, die in den Milchgängen wachsen und noch keine Tumorknoten gebildet haben (sogenanntes *duktales Carcinoma in situ,* DCIS) werden häufig durch gruppierte Verkalkungen mit einer Größe von weniger als einem Millimeter entdeckt.

Durch die frühzeitige Diagnose steigt die Wahrscheinlichkeit, den Brustkrebs tatsächlich heilen und die Brust erhalten zu können.

STRAHLENBELASTUNG

Bei den modernen Mammographiegeräten ist die Strahlenbelastung sehr klein (1–2 mGy pro Aufnahme). Man rechnet dass eine Million Untersuchungen eine bis zwei Brustkrebserkrankungen hervorrufen können. Dem gegenüber erkrankt jedoch jede neunte Frau während ihres Lebens an Brustkrebs, sodass es jedenfalls wesentlich gefährlicher ist, sich nicht untersuchen zu lassen.

Songraphie

Die Ultraschalluntersuchung (Sonographie) ist heute die wichtigste Ergänzung zur Mammographie in der Brustkrebsvorsorge. Im Gegensatz zur Mammographie arbeitet die Sonographie nicht mit Röntgenstrahlen, sondern mit hochfrequenten Schallwellen. Es ist keine Strahlenbelastung gegeben, daher können auch junge Patienten und Schwangere ohne Risiko untersucht werden. Der Ultraschall kann die Mammographie nicht ersetzen liefert aber wichtige Zusatzinformationen. Tumoren werden in dichtem Brustdrüsengewebe deutlich besser und oft auch früher erkannt. Im Ultraschall kann zwischen soliden Tumoren (Tumorknoten) und harmlosen Zysten gut unterschieden werden.

Ultraschall-
untersuchung

Häufig kann auch zwischen Karzinomen und gutartigen Knoten unterschieden werden. Ist dies nicht sicher möglich, kann eine Gewebeentnahme im Ultraschall schnell und

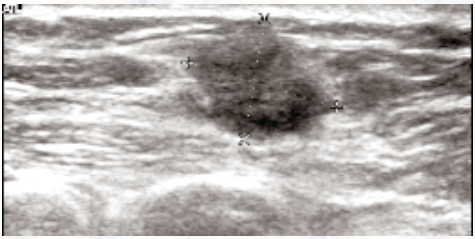

Weiter abzuklärender Knoten (Biopsie)

sicher durchgeführt werden (ultraschallgezielte Probeentnahme durch Stanzbiopsie).

Wann erfolgt die Ultraschalluntersuchung?
– Ergänzend zur Mammographie bei allen tastbaren Knoten.
– Zur genaueren Beurteilung von unklaren Veränderungen in der Mammographie.
– Ergänzend zur Mammographie bei Frauen mit dichtem Brustgewebe.
– In Einzelfällen als alleinige Untersuchung bei Frauen unter 30 Jahre und für Kontrollen zwischen den Mammographieintervallen.

NACHTEILE
Mikroverkalkungen (insbesondere *in-situ*-Karzinome, die Verkalkungen aufweisen) sind meistens nur in der Mammographie erkennbar und beurteilbar

CHANCEN
Es können Tumoren erkannt und behandelt werden bevor sie zu tasten sind.

In einer Innsbrucker Studie an 8100 Frauen wurden 22% der bösartigen Tumore nur mit der Sonographie, nicht jedoch mit der Mammographie entdeckt (Buchberger, W. et al.; Sem. Ultrasound, CT, and MRI; 2000).

Bei Kombination von Mammographie und Ultraschall kann die Brustdiagnostik deutlich verbessert werden.

MRT

Bei der Magnetresonanz-Tomographie (MRT; Kernspintomographie) wird die Brust in einem starken Magnetfeld mithilfe von hochfrequenten Radiowellen untersucht. Sie werden auf dem Buch liegend auf dem Untersuchungstisch gelagert, wobei die Brüste durch zwei kreisförmige Öffnungen an der Oberfläche der Brust-Doppelspule hängen. Anschließend wird der Untersuchungstisch in die Röhre (Gantry) des MR-Gerätes vorgeschoben. Für die Untersuchung der Brust wird ein Kontrastmittel (Gadolinium) in eine Armvene injiziert.

Aufgrund ihres Gefäßreichtums lassen sich dadurch bösartige Mammatumore durch eine meist starke Kontrastmittelanreicherung besser darstellen. Die Untersuchung dauert etwa 20 Minuten. Die Auswertung der etwa 400–500 Aufnahmen erfolgt mit einem speziellen Computerprogramm, sodass der Befund meist erst am nächsten Tag

Brust-Doppelspule

fertiggestellt werden kann.Die MR-Untersuchung ist kein Ersatz für die Mammographie und den Ultraschall und als Routineuntersuchung im Rahmen der Früherkennung nicht geeignet.

Wann wird die MR-Untersuchung durchgeführt?
– Bei unklaren Befunden in der Mammographie und Sonographie.
– Bei allen Karzinomen zur Erfassung eventueller weiterer Tumoren für eine optimal Therapieplanung.

– Zur Differenzierung, ob es sich um Narbengewebe oder einen Rezidivtumor in der Narbe handelt.
– Bei Lymphknotenmetastasen in der Achselhöhle und ohne eindeutigen Befund in der Mammographie und Sonographie.
– Bei Brustvergrößerung oder Wiederaufbau mit der Frage nach Implantatruptur oder Kapselfibrose.
– Als zusätzliche jährliche Untersuchung bei Patientinnen mit hochpositiver Familienanamnese.

VORTEILE

Aufgrund der gesteigerten Durchblutung lassen sich oft sehr kleine Tumore nachweisen, die oft in der Mammographie und dem Ultraschall nicht sichtbar sind.

Mit der MR-Tomographie werden mehr als 95% aller vorhandenen bösartigen Tumor entdeckt, dies ist besser als mit Mammographie und Ultraschall zusammen

NACHTEILE

Auch gutartige Veränderungen können eine vermehrte Durchblutung aufweisen und sind in der MR-Untersuchung alleine nicht immer von bösartigen Veränderungen zu unterscheiden.

MR-gestützte Gewebeentnahme (Biopsie) bei unklaren Befunden ist relativ zeitaufwendig und kompliziert.

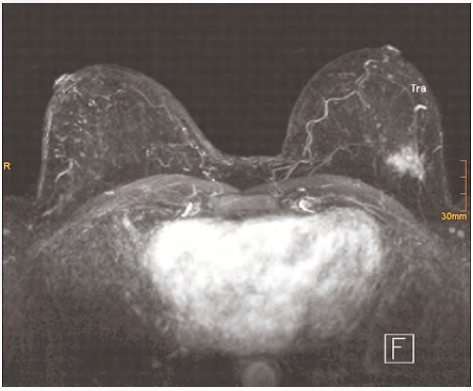

Kontrastmittelaufnehmende Tumor

Entnahme von Gewebeproben

Trotz des hohen Entwicklungsstandes der bildgebenden Diagnostik ist es weder mit der Mammographie, noch mit Sonographie und MR-Tomographie möglich, in allen Fällen sicher zwischen gutartigen und bösartigen Veränderungen der Brust zu unterscheiden. Es muss hier eine Gewebeentahme erfolgen (Biopsie).

Die Biopsie kann sowohl in der Mammographie im Ultraschall oder im MRT erfolgen. Prinzipiell wird immer die einfachste Methode gewählt, in der der Tumor ausreichend sichtbar ist. Mit Ausnahme des Mikrokalks ist dies in der Regel die ultraschallgesteuerte Biopsie. Grundsätzlich stehen vier Methoden zur Verfügung: Die Exzisionsbiopsie (operativ) und die wenig invasiven Methoden wie die Feinnadelbiopsie, die Stanzbiopsie sowie die Vakuumbiopsie.

Exzisionsbiopsie

Bei der Exzisionsbiopsie handelt es sich um einen operativen Eingriff, sie wird auch operative oder offene Biopsie genannt , es ist eine Narkose erforderlich. Ferner besteht der Nachteil eines erforderlichen stationären Aufenthaltes und einer Narbenbildung.

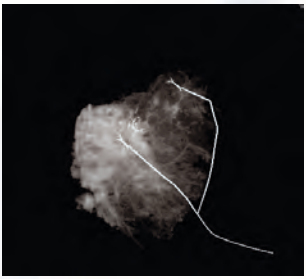

Präoperativ markierte Exzisionsbiopsie

Feinnadelbiopsie (Feinnadelaspiration)

Bei der Feinnadelaspiration werden Flüssigkeiten aus Zysten oder einzelne Zellen aus soliden Knoten mit einer sehr dünnen Nadel angesaugt, auf Glasplättchen ausgestrichen und fixiert. Die gefärbten Ausstriche werden vom Pathologen unter dem Mikroskop beurteilt. Der Befund liegt am nächsten Tag vor.

Nur geringe diagnostische Sicherheit bei soliden (festen) Tumoren. Geeignet für die Abklärung und Behandlung von Zysten.

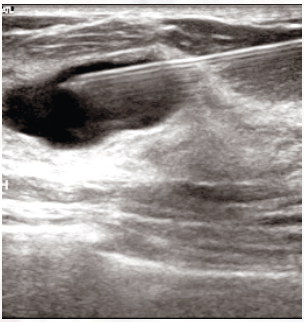

Komplette Aspiration einer Zyste

Stanzbiopsie

Die Stanzbiopsie ist wie eine Feinnadelbiosie mit jedoch etwas dickerer Nadel, welche an einer Biopsiepistole moniert ist. Es können kleine Gebwebsstücke gewonnen werden. Die Biopsie erfolgt unter Ultraschallkontrolle oder unter mammographischer Kontrolle (stereotaktische Biopsie), in Ausnahmefällen auch unter MRI-Kontrolle. Je nach Art der Veränderung werden meist 3-5 Proben entnommen. Der Einstich wird mit einem Pflasterverband versorgt und verheilt innerhalb weniger Tage ohne Narbe. Sämtliche dieser Methoden können ambulant und in örtlicher Betäubung durchgeführt werden. Die Verlässlichkeit der Diagnose beträgt bei Durchführung unter Ultraschall fast 99% (Buchberger; *Radiologie,* 2002).

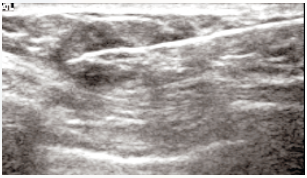

Ultraschallgezielte Stanze eines verdächtigen Knoten

Biopsiematerial

Vakuumbiopsie
Bei der Vakuumbiopsie handelt es sich um eine neuartige Methode zur Gewebsgewinnung. Das System arbeitet mit Unterdruck (Vakuum) und einer Hohlnadel von 3 mm Durchmesser, in welcher sich ein rotierendes Messer befindet. Mit einem einzigen Einstich kann durch das Ansaugen des Gewebes (Vakuum) Gewebe aus einer größeren Umgebung gewonnen werden.

Vakuumbiopsienadel

Die Vakuumbiopsie wird hauptsächlich mammographisch (stereotaktisch) zur Abklärung von Veränderungen mit Mikrokalk eingesetzt. Sie kann aber auch im Ultraschall und im MRI durchgeführt werden. Die Biopsie erfolgt ambulant. Es erfolgt eine lokale Betäubung. Der kleine Hautschnitt von 3–4 mm Größe wird mit einer einzelnen Naht versorgt, und es bleiben normalerweise keine Narben zurück.

Ultraschallgezielte Biopsie
Der Ultraschall (Sonographie) eignet sich aufgrund des freien Zugangs zur Brust und des bewegten Bildes besonders gut für die Steuerung von Nadelbiopsien. Die Punktion erfolgt in Rückenlage mit angehobenem Arm. Die richtige Lage der Biopsienadel wird kontinuierlich im Ultraschallbild auf dem Monitor kontrolliert.

An unserer Klinik kommen sowohl die Feinnadelaspiration zur Bestimmung und Behandlung von Zysten als auch die Stanzbiopsie zur Gewebsbestimmung und, wenn erforderlich, die ultraschallgezielte Vakuumbiopsie routinemäßig zum Einsatz. Die Feinnadelaspiration und Stanzbiopsie werden am selben Tag direkt an die Untersuchung

angeschlossen. Für die Saugbiopsie erhalten sie einen Termin, da ein Blutgerinnungsstatus vorliegen muss.

Stereotaktische Biopsie (Mammotome Vakuumbiopsie)
Die stereotaktische Biopsie kommt bei sehr kleinen, nur in der Mammographie ersichtlichen Veränderungen zum Einsatz (Mikrokalk). Es ist eine röntgengesteuerte Biopsie. Die Frau liegt auf einem speziellen Untersuchungstisch am Bauch. Die Brust hängt in einer dafür vorgesehenen Tischöffnung und wird wie bei der Mammographie fixiert und in unterschiedlichen Winkeln geröngt, wodurch die genaue Lage der abgebildeten Strukturen berechnet werden kann. Nach lokaler Betäubung erfolgt ein kleiner

Stereotaktische Vakuumbiopsie

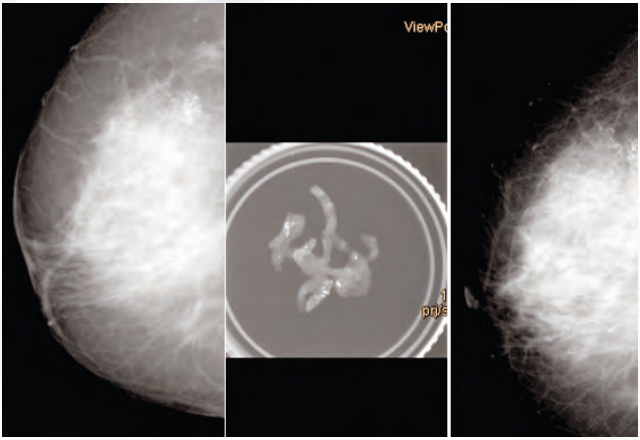

Von links: Mikrokalk, Kalk im entnommenen Biopsiegewebe, Markierungsclip in Biopsiestelle

Schnitt von ca. 4–5 mm; die Biopsienadel wird exakt an die berechnete Stelle herangeführt. Durch ein Vakuum wird sanft Gewebe angesaugt, mit einem rotierenden Messer abgeschnitten und durch Zurückziehen des Messers entfernt. Es werden mehrere Proben entnommen. Die Entnahmeregion wird mit einem kleinen Mikroclip markiert (zum Wiederauffinden und Markieren der Biopsiestrelle, falls eine spätere Operation erforderlich ist).

MR-gezielte Biopsie

Die MR-tomographisch gezielte Biopsie stellt große Anforderungen an die Technik und ist bisher nur an wenigen Zentren verfügbar. Sie ist wesentlich aufwendiger als die ultraschallgezielte Biopsie oder sterotaktische Biopsie, daher wird die MR-gezielte Biopsie ausschließlich bei nur in der MR-Tomographie sichtbaren Herden eingesetzt.

Belastungen und Risiken bei Biopsien

Die Punktion in örtlicher Betäubung ist nahezu schmerzlos. Das Risiko einer wesentlichen Blutung ist aufgrund der dünnen Nadel minimal. Nach dem Eingriff kann sich die Punktionsstelle für einige Tage durch geringe oberflächliche Blutungen bläulich verfärben und etwas druckschmerzhaft sein.

Was ist zu beachten?

Blutverdünnende Medikamente (Antikoagulantien) sollten drei Tage vor der Stanzbiopsie vorübergehend abgesetzt werden, um das Blutungsrisiko zu verringern. Bei Vakuumbiopsien muss eine aktuelle Gerinnung vorliegen. Bis zur Entfernung des Pflasterverbandes nach 3–4 Tagen (Stanzbiopsie) und 5–6 Tagen (Vakuumbiopsie) sollte man sich körperlich schonen und nicht baden oder duschen.

Wann kann mit dem Untersuchungsergebnis gerechnet werden?

Das gewonnene Gewebe wird in Formalin fixiert und dem Pathologen – mit welchem eine enge Zusammenarbeit besteht – zur Gewebsbestimmung weitergereicht. Normalerweise liegt bereits nach zwei Tagen ein eindeutiges

histologisches Ergebnis vor. Bei einem Schnellschnitt könnte das Ergebnis bereits nach wenigen Stunden vorliegen, die diagnostische Sicherheit ist jedoch deutlich geringer und ein Teil des für die exakte Diagnosestellung nötigen Gewebes würde dafür verbraucht, sodass hiervon an unserer Abteilung Abstand genommen wurde.

Was ist, wenn die Untersuchung die Diagnose Brustkrebs ergibt?

Sollte die Biopsie das Vorliegen eines Brustkrebses ergeben, so ist eine kompetente operative Therapie, unter anderem an der Universitätsklinik Innsbruck, möglich. Vor jedem chirurgischen Eingriff erfolgt eine gemeinsame Besprechung aller Ergebnisse zur genauen Therapieplanung.

Vor jeder Operation erfolgt die Markierung des Tumors mittels eines Drahtes durch den Radiologen, wodurch eine zielgenaue und möglichst gewebsschonende Operation möglich ist. Das Einbringen des Drahtes erfolgt meist ultraschallgezielt, bei Mirkrokalk jedoch stereotaktisch. Gleichzeitig mit der Markierung erfolgt, wenn dies die Untersuchungsergebnisse zulassen, das Umspritzen des Tumors mit radioaktiven Substanzen welche über den Lymphabflussweg abfließen und so den Wächterlymphknoten markieren. Die Auswärtung erfolgt von der Universitätsklinik für Nuclearmedizin.

Drahtmarkierung der Tumorgenzen zur gewebeschonenden Operation

Ferner besteht eine enge Zusammenarbeit mit der Universitätsklinik für Plastische und

Wiederherstellungschirugie für simultane und spätere Rekonstruktionen sowie mit der Universitätsklinik für Strahlentherapie und Radioonkologie.

Wegen der großen psychischen Belastung der Frauen wird seit vielen Jahren eine psychoonkologische Beratung durch die Universitätsklinik für Psychiatrie angeboten.

Unser Team

OÄ Dr. med. Maria Bernatova

OÄ Dr. med. Petra de Koekkoek-Doll

Administration

Dagmar Ruetz

Daniela Schoner

RTA (radiol.-techn. Assist.)

Susanne Schlatter

Susanne Lamprecht

Helga Gruber

Tanja Pöll

Dagmar Sölder

Simone Penz

Hildegund Skinkz

Manuela Wittmann

Katina Friderich

Gabriele Reisigl

Birgit Bertignoll

Sonja Kropfitsch

Gertraud Prinz

Herausgeber: Univ.-Klinik für Radiodiagnostik/Radiologie I. Konzeption, Text und Umschlaggraphik: Dr. Petra de Koekkoek-Doll. Fotos: Ingrid Messirek und Dr. P. de Koekkoek-Doll. Layout: Emil de Koekkoek. Druck: Tilak.

tilak
Universitätskliniken
LKH Innsbruck